OPHTHALMOLOGICAL SOCIETY LIBRARY

18

ZUR KENNTNISS

DER

BANDFÖRMIGEN HORNHAUTTRÜBUNG.

VON

Dr. EMIL BOCK

ASSISTENT AN DER AUGENKLINIK DES HERRN HOFRATH VON STELLWAG,
PRIVATDOCENT AN DER K. K. UNIVERSITÄT IN WIEN.

MIT 3 TAFELN.

WIEN, 1887.

WILHELM BRAUMÜLLER

K. K. HOF- UND UNIVERSITÄTSBUCHHÄNDLER.

Digitized by the Internet Archive
in 2014

https://archive.org/details/b21643611

16432705

Im Verlaufe der letzten Jahre hatte ich Gelegenheit, drei klinisch beobachtete Fälle von bandförmiger Hornhauttrübung[1]) auch anatomisch untersuchen zu können. Ich bin meinem hochverehrten Lehrer, Herrn Hofrath von Stellwag zu besonderem Danke verpflichtet, dass er mir die betreffenden enucleirten Augen zur histologischen Bearbeitung überliess.

Die ausführliche Mittheilung der Resultate dieser Untersuchung glaube ich damit rechtfertigen zu können, dass bisher alle Aufsätze über dieses Thema vorwiegend nur die klinischen Momente berücksichtigten. Alle bisnun gewonnenen anatomischen Details beschränken sich auf das in den von der Hornhaut abgekratzten Partien Gefundene, während der übrige Augapfel dem anatomischen Messer unzugänglich blieb. Nur die Notiz Goldzieher's[2]) macht in dieser Beziehung eine Ausnahme, indem er den ganzen mit Staphyloma corneae behafteten Bulbus zur Verfügung hatte.

1. Fall.

C. N., 5 Jahre alt, wurde am 5. Juni 1885 von seiner Mutter in das Ambulatorium der Klinik gebracht mit dem

[1]) Synonyma: Gürtelförmige Hornhauttrübung; Lidspaltentrübung; doppelseitige Trübung der Cornea; transversal verlaufende Kalktrübung; Calcareous film.

[2]) Siehe Literatur.

Bemerken, dass sie seit mehreren Monaten ein „Trübewerden“ des rechten Auges des Knaben bemerke, während das Kind früher nie augenkrank gewesen sein soll. Es hatte ausser geringfügigen Erkrankungen Scharlach und am Ende 1884 Masern und Diphtheritis faucium durchgemacht. Nach überstandener letzter Krankheit fiel den Eltern der Beginn der nun vorliegenden Augenkrankheit auf.

Das schwächliche Kind stammt von ganz gesunden Eltern und ist in seiner körperlichen Entwickelung zurückgeblieben. Seine Gesichtsfarbe ist blass, die Zähne zeigen Andeutungen von Rachitis. In beiden Lungenspitzen ist Katarrh vorhanden. Ober dem rechten Orbitalbogen, der Augenbraue hart anschliessend verläuft in der Haut eine circa 1 Ctm. lange, etwas verbreiterte, annähernd lineare, blassrothe Narbe, welche von einem vor zwei Jahren erlittenen Trauma herrühren soll. Das rechte Auge ist blass. In der sonst normalen, glänzenden Cornea verläuft der Höhe der Lidspalte entsprechend eine circa 2 Mm. breite graubraune Trübung, welche mit scharfen, annähernd parallel verlaufenden Rändern versehen ist und sich bei seitlicher Beleuchtung in einzelne, dicht aneinander gelagerte Punkte und Striche auflösen lässt. Die beiden Enden dieser Streifentrübung liegen hart am Rande der Cornea und hier sitzt auch, jedoch schon in der Conjunctiva bulbi, je ein kaum mohnkorngrosser, hellweisser, glänzender, rauher (Bitot'scher) Fleck. An der unteren Hälfte des Pupillarrandes sieht man multiple hintere Synechien. Aus dem Pupillargebiete erhält man einen starken Reflex, welcher auf eine Trübung der hinteren Corticalis der Linse zurückzuführen ist. Stellenweise bekommt man aus dem Augenhintergrunde rothes Licht, ohne Details wahrnehmen zu können. Tn. Amaurosis. Das linke Auge ist normal.

Nachdem kein Grund vorlag momentan operativ einzugreifen, wurde der Mutter des Kindes empfohlen, dasselbe

öfters vorzustellen, um den Verlauf der Erkrankung beobachten zu können. Wir bekamen aber erst am 21. Jänner 1886 den kleinen Patienten wieder zu sehen, bei welcher Gelegenheit ich Folgendes notiren konnte:

Die Venen der Lider des rechten Auges sind ausgedehnt, die Bindehaut geröthet, durchsichtig. Die episcleralen Gefässe sind kaum merklich injicirt. Die Hornhaut ist queroval und diese Form tritt desto deutlicher hervor, weil die des linken Auges ganz kreisrund ist. Sie scheint etwas stärker gewölbt zu sein, ist glänzend und besitzt oben eine vom Limbus hereinreichende halbmondförmige, zart vasenlarisirte Trübung, welche die Oberfläche der Cornea nicht nennenswerth alterirt; die Hornhaut ist glänzend und durchsichtig geblieben. Die gegen früher unveränderte bandförmige Trübung scheint sich gegen beide Enden zu um ein Geringes zu verschmälern. Am Boden der tiefen Kammer findet sich eine circa 1 Mm. hohe Eiteransammlung. Das Gefüge der Iris ist verwaschen; nur einzelne Balken treten deutlich hervor. Während die linke Iris rein braun ist, besitzt die rechte eine schmutzig olivengrüne Farbe. Das Pupillargebiet ist eng, die Reaction der Pupille fehlt vollkommen. Der Bulbus fühlt sich etwas härter an und ist vollkommen erblindet.

Es wurde nun Eserin eingeträufelt, dessen Wirkung aber nicht beobachtet werden konnte, weil das Kind aus der Ambulanz ausblieb.

Am 16. März 1886 wurde es wieder vorgestellt, nachdem es schon einige Tage über heftige Schmerzen zu klagen begann. Das Auge zeigte lebhafte Ciliarinjection, die Trübung der Hornhaut schien an Intensität zugenommen zu haben; die ganze Cornea war gleichmässig gestichelt, rauchig trübe. Am Boden der sehr seichten Vorderkammer lag eine kaum nennenswerthe Spur einer dunkelgraugelben Masse. Die Iris war infolge partieller Pigmentatrophie scheckig und in ihrer oberen

Hälfte buckelförmig vorgetrieben. Das Pupillargebiet war von einer grauen Masse ausgefüllt. Die Spannung des Auges war bedeutend erhöht.

Das Kind wird nun am 23. März 1886 in die Klinik aufgenommen, um eine Iridectomie zu machen. Aus dem an diesem Tage notirten Status praesens will ich nur jene Momente hervorheben, welche sich gegen früher geändert haben:

Die vorderen Ciliargefässe sind sehr stark ausgedehnt, die Sclera schmutzig grauweiss. Die Hornhaut sieht leicht rauchig aus. Die bandförmige circa 2—3 Mm. breite Trübung reicht von einem Rande der Hornhaut bis zum anderen und ist gegen den inneren zu etwas kolbig verbreitert. Dieser Stelle entsprechend, zeigt sie auch deutliche Stichelung, während sie sonst den normalen Glanz der Cornea bewahrt hat. Die ganze Trübung macht den Eindruck eines Stück Glases, welches dem Sandgebläse ausgesetzt war. Am Boden der Kammer liegt eine Spur von Eiter. Die schmutzig dunkelgrüne Iris ist an verschiedenen Stellen verschieden stark buckelig vorgetrieben. In ihr sieht man nach oben eine annähernd dreieckige Furche und nach innen einen circa hanfkorngrossen gelbgrauen Knoten. Das kaum stecknadelkopfgrosse Pupillargebiet kann man nur sehen, wenn man über die horizontal verlaufende Trübung der Cornea hinüberblickt. Die Spannung des Bulbus ist bedeutend erhöht.

Am 24. März wurde es versucht in der Narkose eine Iridectomie auszuführen, was aber nicht regelrecht gelang. Die Iris war nämlich so morsch, dass sie beim Fassen mit der Pincette gleich riss und so nur kleine Stücke der Regenbogenhaut herausgezupft werden konnten. So entstanden zwei hart nebeneinander liegende Lücken in der oberen Hälfte der Iris. Nach der Punction der Kammer verschob sich der Eiter in derselben fast bis zur Höhe des Pupillargebietes, ohne jedoch entfernt werden zu können.

Am 29. März wurde das Kind auf dringendes Verlangen der Eltern häuslicher Pflege übergeben. Sie mussten sich aber wegen heftiger, fortdauernder Schmerzen entschliessen, dem Kinde am 9. April 1886 den rechten Bulbus enucleiren zu lassen. Die Operation und die Heilung verliefen ganz normal, so dass der Knabe am 12. April körperlich vollkommen wohl das Spital verlassen konnte. Das Kind ist derzeit bis auf öftere Bronchialkatarrhe vollkommen gesund und hat in seiner leiblichen Entwickelung in der letzten Zeit erfreuliche Fortschritte gemacht.

Der Bulbus wurde nun durch einige Tage in schwachen und successive in stärkeren, bis endlich in absoluten Alkohol gelegt und acht Wochen später untersucht.

Der Augapfel ist 23 Mm. lang und misst in der Gegend des Aequators horizontal 22·5 Mm., vertical 21·25 Mm. Die Länge der Hornhaut beträgt 11 Mm., ihre Höhe 9 Mm. die Sclera zeigt eine geringgradig blaugraue Farbe und scheint zwar dünn, aber sehr rigide zu sein. Der ganze Glaskörper ist zu einer gleichmässigen, gelbweissen Masse geronnen, welche an einzelnen Stellen Risse und Sprünge zeigt, welche durch ein feinmaschiges Netzwerk ausgefüllt sind. An vielen Orten scheint der Glaskörper durch Schrumpfung an Volumen verloren zu haben. Diesen Partien entsprechend ist die Netzhaut abgehoben; besonders ausgedehnt findet sich dies in der Nähe der Papille in Form einer 16 Mm. langen und 13 Mm. hohen quergelagerten Ellipse. Fast überall lässt sich der Glaskörper vollkommen leicht von der Retina trennen, nur an manchen Stellen bleibt von ihm ein kleines Häutchen haften. Dieser mit der Peripherie inniger verbundene Theil des Corpus vitreum hat in der Gegend der Papilla nervi optici die Form eines aus zarten Fäden zusammengesetzten Büschels. Soweit es sich an dem hinteren Abschnitte eruiren lässt, ist die Netzhaut innig mit der Aderhaut

verwachsen. Die letztere schimmert meist mit kaum merklicher Gefässzeichnung bräunlich durch, ist aber an jenen Stellen deutlicher zu sehen, wo sie von der verdünnten Retina als einer ganz feinen, schleierartigen Membran bedeckt ist. In der abgehobenen, schwielig verdichteten Netzhaut sind schon mit freiem Auge einige schwachgefüllte Gefässe sichtbar, die sich mit der Lupe in weisse Stränge (leere Gefässe) verfolgen lassen. Die Ränder der Netzhautabhebung sind zackig, und im Uebergange in die mit der Chorioidea verwachsenen Theile verdünnt sich die Retina beträchtlich; jedoch kann man auch hier die Gefässe der Netzhaut verfolgen.

Im Gebiete der abgehobenen Retina sieht man bisweilen die Faserzeichnung der Opticusausbreitung; meist aber hat die Netzhaut ein marmorirtes Aussehen. Die Papilla nervi optici ist geschwollen, von regelmässiger radiärer Zeichnung, ihre Grenzen sind verwaschen und aus ihrer Mitte ragt das oben erwähnte Glaskörperbüschel hervor. Die Macula lutea besitzt in ihrem geschwollenen Zustande die bekannte spitzelliptische Form mit deutlicher Vertiefung der Fovea centralis.

Die histologische Untersuchung ergab Folgendes:[1])

Die Cornea von normaler Dicke und Schichtung zeigt in ihren zwei vorderen Drittheilen auffallend lockeres, in ihrem hinteren sehr festes und derbes Gefüge bei stärker gewelltem Verlaufe der Fasern. In den spitzelliptischen, quergestellten und (durch Oedem?) vergrösserten Lücken des Hornhautgewebes liegen die Körperchen desselben in nur gering vermehrter Zahl; im hinteren Abschnitte sind sie

[1]) Die nun zu beschreibenden Veränderungen sind, soweit es die geringe Vergrösserung gestattete, in Fig. 1 aufgenommen; die feineren Details in der Cornea finden in Fig. 2 Berücksichtigung.

kaum sichtbar. Dagegen haben sich die der Membrana Descemeti am nächsten gelegenen Theile partiell mit Farbstoff sehr stark und diffus imbibirt, so dass hier Inseln intensiver gefärbten Gewebes sichtbar sind. Jedoch ist diese Tinction eine so dichte und gleichmässige, dass selbst nach energischem Waschen derselben innerhalb dieser Inseln histologische Details nicht mehr wahrnehmbar sind. Die gegen die Oberfläche strebenden Stützfasern (Fibrae arcuatae) sind zahlreich und deutlich ausgesprochen. Ebenso sieht man hier und da Nerven.

Das normal geschichtete Epithel (Fig. 2, c, c) besitzt auch in den obersten Lagen deutliche Kerne. In den superficiellen Schichten des Epithels findet man hier und da einzelne Zellen in geringem Grade abgehoben, so dass ganz kleine Bläschen zu verzeichnen sind (d); an anderen Stellen — allerdings sind diese sehr spärlich — ist das ganze Epithellager zerworfen und die Zellen aller Schichten sind an diesen Orten pallisadenartig, schief gegen die Oberfläche aufgerichtet.[1]) Auffallend ist es, dass manche der Basalzellen durch hyaline Zwischenräume deutlicher von einander getrennt sind. In diesen und auch zwischen den oberen Epithelzellen liegen einzeln die bekannten hellglänzenden Tröpfchen[2]), jedoch in verschwindender Minderzahl gegen granulirte Rundzellen, welche ebenso situirt sind, annähernd die Grösse der weissen Blutkörperchen erreichen und sich mit Anilinfarben lebhaft gefärbt haben.

Die Membrana Bowmani (a, b) ist sehr deutlich zu sehen. Im Centrum der Hornhaut, der Gegend der makroskopisch constatirten Trübung entsprechend ist sie in ihrer ganzen

---

[1]) Aehnliche Veränderungen des Hornhautepithels habe ich beschrieben: Klin. Monatsbl. f. Augenhlk. 1886 — November.

[2]) Leber-Fuchs.

Breite und Regelmässigkeit durch eine gleichmässig feinkörnige Masse ersetzt (a); die theils matten, theils glänzenden, schwarzen Körnchen sind dicht aneinander gedrängt und haben ein starres Aussehen. Die Begrenzung dieser körnigen Partie ist gegen das Cornealgewebe zu ganz scharf, dagegen dem Epithel zugewendet sind die Contouren etwas verwaschen und Reihen von Körnchen ragen stellenweise zwischen die Basalzellen hinein. Nach beiden Seiten hin geht die Trübung successive in die normale Bowman'sche Membran (b) über, so dass diese in der Nähe der Grenze eine feine Punctirung aufweist, welche erst nach und nach verschwindet. In einigen wenigen Schnitten ist die Lamina elastica anterior nur an der äussersten Peripherie sichtbar, in allen anderen Theilen aber durch eine oberflächliche, gleich zu beschreibende Wucherungszone gedeckt, so dass man entweder keine Trübung sieht, oder diese nur stückweise auftaucht, wenn zwischen den gewucherten Zellen die Membrana Bowmani noch theilweise erhalten ist.

In den oberflächlichen Schichten der Cornea macht sich ein Wucherungsprocess bemerkbar, welcher in zwei Formen auftritt: An der Peripherie eine noch partiell im Bindehautgewebe sitzende Anhäufung von Rundzellen, in welcher die Lamina elastica anterior geschlängelt verläuft; und im Centrum unter der Trübung der Cornea ein dünnes Stratum von Spindelzellen, von welchen ein Zusammenhang mit den Rundzellen der Peripherie nicht nachzuweisen ist (e, e). Die Spindelzellen sind theils parallel mit der Oberfläche der Cornea, theils schief gegen dieselbe gestellt, so dass dieses ganze Zellenlager eine wellenförmige Anordnung zu besitzen scheint. Aus dieser Schichte wuchern nun auch einzelne Zellen gruppenweise in die Bowman'sche Membran. Diese Prolification ist mitunter im Gebiete der Hornhauttrübung eine so intensive, dass, wie schon erwähnt, die Membrana Bowmani

stellenweise entweder vollkommen gedeckt ist, oder nur theilweise sichtbar wird. Hier geht auch das Epithel ohne scharfe Begrenzung in die Wucherungszone über. Diesen leichten Niveauverschiedenheiten folgen auch Capillaren (Fig. 2), welche hier spärlich eingelagert sind. Sie präsentiren sich als quer- und längsgetroffene Lücken, welche, meist ohne Inhalt parallel zur Oberfläche verlaufen, nur selten einen feinen Ast in die benachbarten Schichten schicken und an ihren histologischen Details leicht zu erkennen sind.

Die Membrana Descemeti ist nur gegen den Kammerfalz zu gut, sonst aber auffallend undeutlich zu sehen, ebenso das häufig feinkörnig getrübte Endothel, dessen Kerne sich nur schlecht tingirt haben. An der inneren Oberfläche der Cornea haftet eine grosse Menge von Zellen und dendritisch verzweigter, kolbig endigender Excrescenzen, die in die Vorderkammer ragen. Die Zellen erreichen eine Grösse von zwei, höchstens drei weissen Blutkörperchen, sind mit einem Kerne versehen, welcher Farbstoffe gut aufnimmt und von einem ziemlich breiten, etwas glänzenden Ring umgeben ist. Die Excrescenzen erreichen nur selten die Grösse der eben beschriebenen Zellen und haften meist in kleinen Gruppen an der Membrana elastica posterior. Sie besitzen ein hyalines, glänzendes Aussehen, sind nicht geschichtet und ihr Centrum färbt sich mit Anilinfarben sehr intensiv. Dass sie durch Alkohol aus dem Kammerwasser ausgeschiedenes Eiweiss sind, wird gleich klar, wenn man sieht, wie die Gegend des Kammerfalzes mit derartigen Massen ausgefüllt ist, welche hier ein engmaschiges Netz bilden. Analoge Formationen finden sich auch auf der Vorderfläche der Iris (Fig. 1).

Der früheren Iridectomiewunde entsprechend zeigen die Fibrillen der Cornea die bekannte Unterbrechung und Knickung. Auffallend ist die geringe Reaction im Hornhautgewebe an dieser Stelle, indem es fast zu gar keiner Granulations-

bildung gekommen ist, sondern die beiden Wundlefzen in nur geringem Grade einander anliegen. Der grösste Theil des so vorhandenen Spaltes ist mit einer graugelben, feinkörnigen Masse ausgefüllt (Praecipitat von Eiweiss). Das am Rande des Spaltes entwickelte Gewebe zeigt leichte Pigmentirung und die Iris liegt theilweise in der Narbe.

Die Iris (Fig. 1) ist dünn, mit Rundzellen dicht infiltrirt, in ihrem Stroma an Pigment nicht besonders reich. Dagegen ist das Pigment an der Hinterfläche der Regenbogenhaut mächtig entwickelt. Alle Fasern und die stellenweise in Reihen angeordneten Rundzellen bilden mit der Hinterfläche der Iris spitze Winkel, indem sie alle mehr oder weniger schief gegen die Pupille hinziehen. Das Pupillargebiet ist durch unregelmässig angeordnetes, pigmentirtes Granulationsgewebe vollkommen ausgefüllt, welches der vorderen Linsenkapsel innig adhärirt. Von der Peripherie her schiebt sich eine reich pigmentirte, derbfaserige, noch von Rundzellen durchsetzte Schwiele keilförmig zwischen Iris und Linse und reicht mit ihrer Spitze bis in die Gegend des Pupillarrandes. Dem schon makroskopisch gesehenen Knoten entspricht eine das Niveau der Iris überragende Anhäufung von Rundzellen (Fig. 1, rechts in der Abbildung), welche sich dadurch von der infiltrirten Umgebung etwas deutlicher abhebt, weil in ihrer Nähe die Pigmentzellen zahlreicher und enger angeordnet sind. Einzelne im Parenchym der Iris befindliche Lücken sind mit feinen, netzförmigen Fibringerinnungen ausgefüllt. Das Corpus ciliare ist nur an den reich pigmentirten Processus ciliares kenntlich, welche aber auch wenig hervorragen. Der Ciliarmuskel ist lang gestreckt, atrophisch, kaum merklich von Rundzellen durchsetzt. Die Chorioidea ist im Ganzen mehr dünn zu nennen und ist bei grossem Pigmentreichthum nur in der Umgebung der Papille stark geschwollen. Die Gefässe sind bedeutend ausgedehnt und dicht mit Blut gefüllt.

An den Gefässen des ganzen Uvealtractus ist keine histologische Veränderung zu bemerken, abgesehen von einer geringen Verdickung der Wände der grossen Gefässe in der Aderhaut. Dagegen sind die Emissarien von einer dünnen Rundzellenlage umgeben.

An der Corneoscleralgrenze herrschen normale Verhältnisse. Das makroskopisch gesehene Knötchen am Limbus ist eine bindegewebige Verdickung der Conjunctiva, in welche spärlich Rundzellen eingelagert sind.

Die Linse zeigt im Centrum noch deutliche Schichtung. Die Corticalis ist besonders in ihrem hinteren Abschnitte stark zerklüftet und von kleinen Vacuolen vielfach durchsetzt. Im Uebrigen ist die ganze Linse von einer Schwarte umschlossen, welche besonders in ihrer hinteren Hälfte eine nicht unbeträchtliche Dicke erreicht.

Der Glaskörper ist von zahlreichen ein Netzwerk bildenden Fibrillen durchsetzt, in dessen Lücken Ansammlungen von Zellen sich vorfinden. Diese sind von verschiedener Grösse und Form, wie man es eben bei einer länger bestehenden Hyalitis sieht. Ausserdem liegen im Corpus vitreum feinkörniger Detritus und Gebilde, welche den bereits in der Vorderkammer erwähnten Gerinnungen ganz analog sind. Nur sind sie hier von grösserer Feinheit und scheinen den ganzen Glaskörper wie ein Netz gleichmässig zu durchziehen.

Der feinkörnig getrübte Opticus ist interstitiell kleinzellig infiltrirt und seine Gefässe sind stark mit Blut gefüllt. Der Kopf des Opticus ist geschwollen, aber ungleichmässig, denn er prominirt an einer Stelle stärker; dieser entsprechend ist auch die Retina bedeutend dicker als die auch etwas verbreiterte der anderen Seite. Die Netzhaut ist in den mittleren Schichten von zahlreichen mit feinkörnigem Präcipitate angefüllten Hohlräumen durchsetzt. Im Uebrigen sind die Schichten der Netzhaut gut differenzirbar. In der weniger

verdickten Retina der anderen Seite liegt nahe der Papille ein Knoten von circa ein Drittel Papillendurchmesser Länge und ein Viertel Papillendurchmesser Höhe, welcher das Niveau der Netzhaut um ein Geringes überragend in den Glaskörper reicht. Theils aus Rundzellen, theils aus ziemlich derbem Bindegewebe bestehend sieht er fast wie eine Schwiele aus. In der Umgebung des Opticus ist die Retina in geringem Grade durch subretinales Exsudat von der Chorioidea getrennt. An der Innenfläche haften Glaskörpertheile.

Das ganze Aussehen der die Trübung der Cornea bildenden Elemente, weist auf eine unorganische Substanz (Kalk) hin. Schwache organische Säuren (Milchsäure oder Essigsäure) waren ohne Einfluss. Liess man aber Salzsäure oder stark verdünnte Salpetersäure unter dem Mikroskope nachfliessen, so konnte man das successive Verschwinden der Körnchen constatiren, ohne jedoch nennenswerthe Gasentwicklung zu bemerken. An Stelle der Körnchen sah man nun einen hyalinen, wie es schien zerklüfteten Streifen, welchen man aber in seiner Continuität mit der Bowman'schen Membran nicht verfolgen konnte. Ein sehr prägnantes Bild boten jene Schnitte, welche nach starker Färbung mit Rosanilin noch durch sehr verdünnte Salpetersäure gezogen wurden. Bei der Kürze der Einwirkung wurden nämlich die Kalkkörnchen nur stellenweise zum Verschwinden gebracht, so dass man zwar noch eine granulirte Masse sehen konnte, deren Vertheilung aber keine so dichte und gleichmässige mehr war. Dagegen lagen die Körnchen in eine rosenrothe hyaline Schichte eingebettet. Es hatte also die Membrana Bowmani im Gebiete der Verkalkung die Tinction angenommen, während sie im übrigen Terrain ganz ungefärbt geblieben war. Andere Reactionen, wie z. B. mit Aether u. dgl. blieben ohne Erfolg.

Durch die bei der ersten Untersuchung constatirten

xerotischen Flecke in der Conjunctiva bulbi aufmerksam gemacht, habe ich das ganze Auge sorgfältig auf das Vorhandensein von Mikroorganismen untersucht. Aber alle Methoden gaben ein negatives Resultat.

Wir haben es hier mit einem Auge zu thun, welches an einer schweren plastischen Iridochorioiditis erkrankt war, deren Produkte tiefgreifende Veränderungen im Bulbus setzten. Vielleicht stand sie im Zusammenhang mit der in der Anamnese erwähnten Allgemeinerkrankung des Kindes. Durch ringförmige totale hintere Synechie mit buckelförmiger Vortreibung der Iris entstand Secundärglaukom. Aber noch vor dem Auftreten der Drucksteigerung konnte man die Entwickelung der Lidspaltentrübung sehen. In dem tief destruirten Auge zeigt die Cornea verhältnissmässig geringe Veränderungen ihres Parenchyms, dagegen eine bedeutende Alteration in der Membrana Bowmani und deren nächster Umgebung. Wir haben es hier also hauptsächlich mit einem oberflächlichen Processe in der Cornea zu thun. Indem ich hier nochmals die Verkalkungen hervorhebe, welche im Gebiete der Trübung als feine Körnchen die Lamina elastica anterior vollkommen einnehmen, so glaube ich zugleich unsere Aufmerksamkeit auch noch auf die der Bowman'schen Membran angrenzende Wucherungszone lenken zu müssen. Denn in diesem Lager proliferirender Zellen, welche die Membrana Bowmani theilweise usurirten, ja selbst zum Schwunde brachten, sehen wir neugebildete Blutgefässe, welche, wenn auch nur capillärer Structur, doch ein ziemlich grosses Lumen aufweisen.

2. Fall.

M. K. 22 Jahre alt, Schuhmachergeselle, stand vom 16. bis 25. August 1883 in Behandlung wegen Erkrankung seines rechten Auges. Der Kranke gab an seit 19 Jahren

nach einer damals durchgemachten heftigen Augenkrankheit am rechten Auge nichts zu sehen. Seit zwei Wochen bekam er öfters Schmerzen in diesem Auge, welche sich auch dem linken Auge mittheilten, so dass er in seiner Berufsarbeit gehindert war. Patient ist im Uebrigen gesund und kräftig. Das rechte Auge ist blass, in seinem vorderen Abschnitte nach allen Dimensionen verkleinert, ebenso die circa 5 Mm. im Durchmesser besitzende Cornea. In der Mitte dieser verläuft horizontal eine circa 2 Mm. breite Trübung, von einem Limbus zum anderen; die Grenzen der Trübung sind scharf, ihre Oberfläche ist gleichmässig ganz wenig rauh und hell schwefelgelb gefärbt. Ober und unter dieser streifenförmigen Trübung ist die Cornea glatt und zeigt nur im Parenchym eine geringe Verminderung ihrer Durchsichtigkeit, so dass die Iris dunkelschiefergrau durchscheint. Nach innen oben scheint die Cornea an zwei circa hirsekorngrossen Stellen etwas verdünnt zu sein, denn hier sieht man die Iris noch besser durch. Die Spannung ist nicht wesentlich alterirt. Amaurosis. Das linke Auge ist, abgesehen von einem geringen Katarrh der Bindehaut, normal.

Es wurde dem Patienten die Enucleation vorgeschlagen, welche am 17. August auch ausgeführt wurde, so dass Patient von seinen Schmerzen befreit, am 25. August das Spital verlassen konnte.

Der Bulbus wurde nun in Müller'scher Flüssigkeit conservirt und dann in Alkohol nachgehärtet.

Der Augapfel war in undeutlichem Grade viereckig, nach allen Richtungen hin verkleinert, fühlte sich derb an und zeigte makroskopisch alle Charakteristika der Atrophie mit trichterartiger Abhebung der Netzhaut.

Histologischer Befund (Fig. 3).

Die Cornea ist verdickt, besonders in ihrer Mitte. Ihre oberflächlichen Lagen sind unregelmässig geschichtet und

ihre Faserzüge scheinen stellenweise durch einander geworfen zu sein. Die hinteren Partien zeigen ganz regelmässige Anordnung der etwas welligen Lamellen, das Gewebe der Cornea hat seine normale Farbe und Transparenz bewahrt. Die Kerne sind überall normal angeordnet und sie unterliegen nur im Centrum Schwankungen. Hier findet man auch stärkere Bündel markhaltiger Nervenfasern, meist quer getroffen eingebettet. Das ganze Gewebe der Cornea ist von zahlreichen, dünnen, mit Blut gefüllten Gefässen in den verschiedensten Richtungen durchzogen. Diese haben grösstentheils capilläre Structur. Das Epithel der Cornea ist verdickt, und zwar ungleichmässig, so dass kleine Höcker zu Stande gekommen sind, welche sowohl gegen die Oberfläche zu, als auch in das Parenchym der Cornea das normale Niveau überragen. Man findet in ihnen grössere und kleinere ovale Lücken, ohne charakteristische Eigenschaften (Gefässe?). Die sonst gut erhaltene Lamina elastica posterior ist im Centrum zierlich bandartig geschlängelt. Diese Windungen sind so eng an einander gelegt, dass es sich nicht mit Sicherheit constatiren lässt, ob eine Trennung der Continuität vorliege oder nicht. Die Gefässe am Limbus conjunctivae sind etwas stärker gefüllt.

Unter der Mitte der vorderen Hornhautfläche bemerkt man graubraune, schmutzig aussehende Streifen, welche in verschiedenen Richtungen verlaufen ohne charakteristische Momente zu zeigen. Ihre Breite beträgt durchschnittlich 0·001 Mm., ihre Länge schwankt zwischen 0·017 Mm. und 0·04 Mm. Sie sind gleichmässig granulirt und haben, bei etwas grösserer Ausdehnung, einen ziemlich hellen Glanz. Ausser diesen eben beschriebenen Trübungen findet man eine feinkörnige Substanz in den oberflächlichen Lagen der Cornea diffus vertheilt. Die sonst gut erhaltene Lamina elastica anterior ist im Gebiete dieser Gebilde mehrfach

unterbrochen, so dass sie nur stellenweise, und da nur undeutlich zu sehen ist.

Die eine continuirliche Membran bildende pigmentreiche, verschieden dicke Iris liegt fast überall der Cornea eng an, von dieser nur durch eine schmale, gelbe, hyaline Schichte getrennt. Das eigentliche Irisgewebe ist in seiner normalen Ausdehnung erhalten, und weist viele Gefässe mit verdickten Wandungen auf; dagegen ist das hintere, stark verdickte Pigmentblatt durch geronnenes Transsudat abgehoben. Diesem Zuge sind auch einzelne Stränge des Irisgewebes und Gefässe gefolgt. So ragen auch in dieses Transsudat von der Hinterfläche der Regenbogenhaut ziemlich grosse aus pigmentirtem Bindegewebe bestehende Höcker.

Das Corpus ciliare (b) ist durch bindegewebige Wucherung in toto vergrössert, aber so verzogen, dass man isolirte Muskelbündel und in verschiedenen Richtungen getroffene Stücke der gewucherten Processus ciliares in der weiter unten zu erwähnenden cyclitischen Schwarte (c) findet. So ist auch die Anordnung der einzelnen Bündel des etwas verdickten Ciliarmuskels eine ganz irreguläre. Sämmtliche Gewebe des vorderen Uvealtractus sind stark infiltrirt und diese Infiltration reicht bis in die benachbarten Theile der Chorioidea.

Die Gegend des Ligamentum pectinatum ist nicht mehr sichtbar, sondern mit Granulationsgewebe vollkommen ausgefüllt. Der vordere Iriswinkel ist durch Verwachsung der Regenbogenhaut mit der Cornea vollkommen verschwunden.

Die Retina (d) ist in toto abgehoben, theils von recenter Rundzelleninfiltration durchsetzt, theils schon schwielig verdichtet, so dass die eigentliche Structur nicht mehr kenntlich ist. Nur an dem peripheren und dem centralen Rande ist eine Andeutung der entsprechenden Schichten sichtbar.

Die ganze, vorne ein Convolut bildende Netzhaut ist von grossen, stark gefüllten Gefässen durchzogen. Ausserdem findet man noch verschieden grosse Hohlräume, welche entweder leer oder mit einer gelblichweissen hyalinen Masse ausgefüllt sind. Diese besitzt vollkommen das Aussehen eines coagulirten Eiweisses und bisweilen auch eine in's röthliche spielende Farbe, vielleicht von transsudirtem Blutfarbestoffe herrührend. Endlich ist die Retina von einer grossen Menge dunkelschwarzen Pigmentes durchsetzt, welches theils unregelmässig zerstreut, theils um Granulationsherde oder Gefässe angeordnet liegt. Diese letzteren sind nicht mehr alle durchgängig, sondern theilweise obliterirt zeigen sie mit ihren dicken Wandungen die Produkte eines plastischen Wucherungsprocesses.

Der Opticus ist atrophisch; sein interstitielles Bindegewebe spärlich infiltrirt.

In dem centralen, durch die trichterförmig abgehobene Netzhaut gebildeten Hohlraume sieht man streifiges, schwieliges Gewebe, an dessen Peripherie mehr weniger grosse Pigmentgruppen ziemlich regelmässig angeordnet, verschlungene Figuren bilden, die theilweise gegen die Mitte der Schwiele reichen. In diesem wohl dem verdichteten und geschrumpften Glaskörper entsprechenden Gewebe sitzt eine grünlich glänzende, drusige Kalkablagerung.

Das subretinale Exsudat hat stellenweise an der der Netzhaut zugekehrten Fläche haemorrhagischen Charakter.

Den Raum zwischen Iris, Corpus ciliare und abgehobener Retina füllt vollkommen eine cyclitische Schwarte aus. Dieser Complex derb fibrillären Gewebes ist von zahlreichen Lücken durchsetzt, welche mit einem Coagulum erfüllt sind. Weiters finden sich in ihr Kalkklümpchen und die bekannten Pigmentstreifen, welche von den Processus ciliares, und Zellenreihen, welche von der Pars ciliaris retinae

stammen. An der dem Corpus ciliare zugekehrten Seite der Schwarte ziehen langgestreckte, deutlich erkennbare Zonulafasern.

Von der Linse ist keine Spur mehr vorhanden.

Untersucht man die Cornea mit stärkeren Vergrösserungen, so ergeben sich noch folgende Details.

Zwischen den Basalzellen des Epithels (Fig. 4 und 5, a) liegen zahlreiche Rundzellen und kleine glänzende Körnchen. Die schon oben erwähnten figurirten Gebilde besitzen das Aussehen und die Reaction von Verkalkungen. Auffallend ist es nur, dass selbst nach Einwirkung stärkerer Säuren einzelne Partien ihre Configuration behalten und nicht verschwinden. Jedoch haben alle ihren Glanz verloren. Die Färbung so behandelter Schnitte hat mir keinen weiteren Aufschluss gegeben; ebenso hat die Untersuchung mit einer Immersionslinse nichts Neues gezeigt. Sie lassen sich ihrer Form nach in zwei Kategorien sondern:

1. Mehr weniger gestreckte, verschieden lange Gebilde mit gekerbten oder gezackten Rändern und 2. Kalk, welcher in Form von feinen Körnern diffus im Gewebe vertheilt ist.

Betrachtet man die erste Form genauer, so sieht man, dass man wieder zwei Unterarten von einander scheiden muss. Es finden sich nämlich (Fig. 4) Gebilde von meist gedrungener, kurzer, bisweilen selbst klumpiger Gestalt, mitunter etwas geknickt, welche ziemlich hell glänzen und deren sämmtliche Ränder gekerbt und gezackt sind; die Convexität dieser Kerben ist immer gegen die Hornhautsubstanz zu gerichtet. Diese Verkalkungen finden sich nur in den oberflächlichen Schichten (b) der Cornea und beanspruchen ein besonderes Interesse. Sie sind an ihren Rändern häufig geschichtet, meist etwas excentrisch, zeigen aber in ihren centralen Theilen feinkörnige Granulirung. Dieses Verhältniss ist besonders an Querschnitten deutlich zu sehen. In diesen

drusigen, klumpigen Formen bemerkt man nicht selten eine kleine Lücke, und auf der einen oder der anderen Seite Kerne, welche oft in der Verkalkung liegen. Dieses Bild einer von einer besonderen Wand begrenzten Lücke, wird noch desto deutlicher an jenen Stellen (Fig. 5 bei c und d), wo in diese Wand noch nicht so viele Kalksalze aufgenommen sind. Hier ist schon sehr oft der gezackte Rand vorhanden und in den Buchten dieser meist spitzelliptischen Lücken liegt feines, schmutziggelbes Präcipitat. Auch hier ist die Wand durch Kerne deutlicher markirt. Aehnliches, jedoch nicht so klar, sieht man auch an den der Länge nach getroffenen Figuren (Fig. 5 in der oberen Hälfte). Weiters findet man in den oberflächlichen Schichten auch noch kleine Plättchen, welche sammt den geschichteten Stücken bis in das Epithellager reichen; hier bedingen sie dann eine kleine höckerige Erhebung. An einer etwas excentrisch gelegenen Stelle sind einige über einander geschichtete derartige Plättchen so weit gegen die Oberfläche vorgerückt, dass sie, nur von einzelnen Epithelien bedeckt, fast ganz frei zu liegen scheinen. Endlich bemerkt man (Fig. 4, c) an der Grenze zwischen vorderem und mittlerem Drittel lang gestreckte, schlanke Bänder, welche eine grobe Granulirung besitzen und deren der Hinterfläche der Cornea zugekehrter Rand immer gekerbt ist, während der vordere Rand eine gerade, hellglänzende, scharfe Linie zeigt. Sie sehen so aus, als ob sie aus kleinen Kalkkörnern drusig zusammengesetzt wären. An sie schliesst sich nicht selten ein ganz schmaler, glänzender Kalkstreifen. Diese regelmässig angeordneten, langgestreckten Verkalkungen bilden gewissermassen die Grenze zwischen pathologischem und normalem Hornhautgewebe. Sie haben alle ziemlich gleichmässig die Tinction angenommen, während bei den oberflächlich gelegenen geformten Kalkmassen nur stellenweise sich die Ränder gefärbt haben. In gefärbten

Präparaten treten aber die beiden Formen gemeinsamen, den Begrenzungen anliegenden Kerne umso besser hervor. Nie war es aber möglich eine besondere Farbenreaction hervorzubringen, trotzdem, wie schon oben erwähnt, Säuren an manchen Klümpchen keine Veränderung hervorbrachten und so der Verdacht auf Amyloid oder Colloid gerechtfertigt war, umso mehr als ja manche davon, wie schon beschrieben, excentrisch geschichtet waren.

Der feinkörnige Kalk (Fig. 4, d) ist diffus über das ganze vordere Drittel der Cornea ausgebreitet und reicht auch mit kleinen Zügen zwischen die Basalzellen. Zwischen den beiden Zonen der figurirten Verkalkungen zieht er aber doch mit enger an einander gedrängten Körnchen als ein deutlich wahrnehmbares Band hin. Auch hier hat die Farbe ihre Wirkung hinterlassen, während in ungefärbten Präparaten diese ganze Körnermenge einen schmutziggelblichen Ton hat, vielleicht von Blutfarbestoff herrührend. Auch das ausserhalb des Terrains der Verkalkungen gelegene Gewebe, besonders das vordere Drittel der Cornea ist feinkörnig getrübt. Die Trübung verschwindet auf Zusatz von Aether nicht, wohl aber auf den von Salzsäure; es ist also hier das Gewebe mit Kalksalzen förmlich imprägnirt. Dagegen sind die geformten Kalkgebilde in ein Gewebe eingebettet, welches ein hyalines Aussehen ohne besondere Characteristica zeigt; jedoch ist in demselben die lamelläre Structur angedeutet und man findet hier spärliche Kerne regelmässig gelagert.

Diesem nun beschriebenen Auge ist sehr ähnlich der

3. Fall.

A. K., Kellner, 35 Jahre alt, gab an, dass ihm in seinem 7. Lebensjahre ein in das linke Auge eingedrungener Holzsplitter dasselbe zerstört habe. Seit einiger Zeit leidet er an Schmerzen in beiden Augen und an hemeralopischen

Beschwerden. Der Kranke lebt in sehr kümmerlichen Verhältnissen. Er wurde am 24. April 1883 aufgenommen zur Ausführung der Enucleatio bulbi sinistri. Der Patient ist körperlich gesund. Sein rechtes Auge ist vollkommen normal und zeigt keine Einschränkung des Gesichtsfeldes. Der linke Augapfel ist blass, deutlich viereckig. Die abgeflachte, glänzende Cornea ist circa 7 Mm. lang und 5 Mm. hoch und soweit durchsichtig, dass man durch sie und die tiefe Kammer die als eine gleichmässige Membran ausgespannte hellgraue Iris ganz gut hindurchsehen kann. Die Mitte der Cornea nimmt eine horizontal verlaufende, circa 1 Mm. breite und 5 Mm. lange bandförmige, graue Trübung ein, welche sich bei genauer Betrachtung in einzelne, gerade noch bemerkbare helle Punkte auflösen lässt. Amaurosis.

Am 25. April wurde die Enucleation vorgenommen und der Patient verliess am 11. Mai die Klinik.

Der viereckige Bulbus fühlte sich sehr hart an, die Netzhaut war total, trichterförmig abgehoben.

Histologischer Befund[1]).

Die normal dicke Cornea zeigt annähernd regelmässig angeordnete Lamellen. Nur im Centrum verlaufen diese unregelmässig, sind ineinander verfilzt und tendiren in kurzen Wellenzügen nach rückwärts. In diesen Bündeln sieht man auch hie und da pigmentirte Fasern. Die Hornhautzellen scheinen nicht vermehrt zu sein, sind jedoch etwas unregelmässig angeordnet. Im Parenchym der Cornea verlaufen Gefässe (Fig. 7 in der Richtung von a), die trotz ihres grossen Lumens nur capilläre Structur haben. Das Epithel (b) ist

[1]) Sofern es nicht speciell hervorgehoben wird, ist Fig. 6 gemeint, in welcher die Veränderungen des vorderen Abschnittes bei geringer Vergrösserung wiedergegeben sind.

überall annähernd gleichmässig dick; man sieht nur stellenweise kleine höckerige Einsenkungen unter das normale Niveau. Am Limbus conjunctivae (a) erheben sich papilläre Hyperplasien des Epithels, welches hier in seinen tieferen Schichten pigmentirt ist. In der Conjunctiva bulbi sieht man einzelne Hämorrhagien.

Die Membrana Bowmani ist zum grossen Theile ganz gut erhalten, in der Mitte der Cornea aber stellenweise unterbrochen. Die Membrana Descemeti ist scharf ausgeprägt und zeigt in der Mitte Faltungen, so dass sie mit diesen ziemlich weit in die Vorderkammer reicht. Weiters sieht man an ihr drusige Excrescenzen; dagegen ist eine Störung der Continuität nicht zu finden.

Im Centrum der Vorderfläche der Cornea bemerkt man hellglänzende Gebilde (Fig. 6 und Fig. 7), welche ramificirt, bandartig bis circa in die Mitte der Hornhautdicke reichen. Hier scheint das Gewebe schwielig und unregelmässig angeordnet zu sein und ist rückwärts auch mit pigmentirtem, straffem Bindegewebe bedeckt; von hier aus erstreckt sich ein Narbenzapfen nach rückwärts, in welchem man kleine Nester von Rundzellen sieht.

Die Sclera ist stellenweise kleinzellig infiltrirt, ebenso die Gegend des Ligamentum pectinatum.

Die Vorderkammer ist mit einer feingranulirten Masse angefüllt, welche in die Zeichnung nicht aufgenommen wurde, um das Bild nicht zu compliciren.

Die Iris, eine lückenlose Membran bildend, spannt sich von einer Seite zur anderen. Während sie nun an der Peripherie ganz dünn ist, erreicht sie an anderen Stellen die halbe Dicke der Cornea und darüber. Ihr Gewebe ist atrophisch, aber von zahlreichen Rundzellen durchsetzt, welche zwar meist diffus, aber stellenweise auch zu einzelnen Gruppen angeordnet sind. Das zierlich ramificirte Stromapigment ist

reichlich, das Uvealpigment ist stark, aber ungleichmässig verdickt. An der Vorderfläche der Iris liegt auf der einen Seite eine kleine Menge schwieligen Gewebes auf. Ein Theil des Bindegewebes nahe der Hinterfläche hat sich mit Dahlia-violett rosaroth gefärbt; der kleine Ciliarmuskel ist schmal, ganz in die Länge gezogen und gegen das Centrum gerichtet. Seine Faserzüge sind vollkommen in Unordnung gebracht. Von den Processus ciliares und den Zellen der Pars ciliaris retinae erstrecken sich colossale, stellenweise fächerförmig und dendritisch verzweigte Wucherungen von pigmentirten Strängen in ein schwieliges, zellarmes, verfilztes Bindegewebe, in welchem auch zerstreutes Pigment liegt. In der cyclitischen Schwarte [zwischen Iris und abgehobener Retina (b)] sind die Gefässe nur spärlich an der Peripherie vorhanden, welche aus dem Corpus ciliare kommen. In ihr sieht man noch die Fasern der Zonula Zinnii eingebettet. Der Raum zwischen Iris und dieser Schwiele ist durch ein fein granulirtes Präcipitat ausgefüllt. (Auch dieses wurde der Deutlichkeit wegen in die Zeichnung nicht aufgenommen.) Der vorderen Fläche des Bindegewebes unmittelbar anliegend bemerkt man die gefaltete Linsenkapsel. In ihren Buchten liegen zahlreiche Rund- und pigmentirte Zellen. Die Kapsel kehrt nicht in sich selbst zurück, sondern umschliesst einen kleinen Hohlraum, der, nach der einen Seite hin offen, durch eine Bindegewebsmasse ausgefüllt ist. Auch in dieser liegt reichliches Granulationsgewebe. Die Rundzelleninfiltration erstreckt sich vom Corpus ciliare weiter nach rückwärts in die Chorioidea, so dass diese, fast gleichmässig von Rundzellen durchsetzt, verdickt erscheint. Von der Aderhaut aus erheben sich pigmentirte papilläre Wucherungen über die Oberfläche, welche bisweilen keulen- oder knopfförmig gestaltet sind. In einer von der Chorioidea ausgehenden Wucherung steckt an der einen Seite ein kleines Knochenbälkchen.

Die Retina (b) ist in toto abgehoben und schliesst sich mit ihrem vorderen Convolut eng an die Hinterfläche der cyclitischen Schwarte, das Bindegewebe dieser letzteren reicht auch noch zapfenartig in den von der Retina gebildeten Trichter nach rückwärts und steht so mit dem geschrumpften Glaskörper im Zusammenhang. Die Körnerschichten der Netzhaut sind noch theilweise differenzirbar. In der Gegend der Ora serrata sieht man in der abgehobenen Netzhaut Cysten, welche mit feinkörnigem Präcipitat ausgefüllt sind. Die Gefässe der Netzhaut zeigen stark verdickte Wandungen und sind von einem Walle von Rundzellen umgeben. Stellenweise hat sich das Bindegewebe der schwielig entarteten Netzhaut mit Dahliaviolett rosenroth gefärbt.

Die schon oben erwähnten hellglänzenden Gebilde erweisen sich ihrer Reaction nach als Verkalkungen (Fig. 7). Die eine langgestreckte Form sieht man sowohl quer als auch längs getroffen. Sie liegt fast nur oberflächlich und reicht nur stellenweise ins Parenchym der Cornea. Diese Streifen überragen an Länge noch jene des vorigen Falles und sie sind mit buchtigen oder gekerbten Rändern versehen, deren hellen Glanz man besonders an den quer getroffenen gut unterscheiden kann. Auch die ganzen Gebilde haben einen hellen Schimmer, der bisweilen ins Grünliche oder Bläuliche übergeht; oder sie sind ganz fein granulirt. Aus den quer Getroffenen lässt sich sehr gut ihr drusiger, schichtenförmiger Aufbau herauslesen. Meist haben sich ihre Ränder mit den Anilinfarben stark imbibirt und die eigentliche Substanz blieb ungefärbt; manchmal haben aber auch die Plättchen die Farbe diffus angenommen, ohne ihre zackigen Ränder verloren zu haben; jedoch genügt schon diese geringe Tingirung um ihnen vollkommen den Charakter der Kalkplättchen zu nehmen.

In der Umgebung dieser Verkalkungen findet man eine

auffallend grosse Menge von Gefässen (Fig. 7); in der Richtung von a sind zwei quer getroffene, mit Blut gefüllte zu sehen. Einige derselben sind direct in das Terrain der Verkalkungen einbezogen und ihre Wandungen sind schon feinkörnig getrübt, trotzdem die Gefässe noch mit Blut gefüllt sind. Ja, man sieht noch ein weiteres Stadium der regressiven Metamorphose, indem von manchen quer getroffenen und wie es scheint intacten grösseren Gefässen verkalkte Ausläufer ausgehen. Die hier etwas unregelmässige Faserung der Cornea ist durch diese Gebilde nicht alterirt, sondern diese sind direct im Hornhautgewebe eingebettet.

Ausserdem findet man aber auch noch Kalk in Form von feinen Körnern. Diese liegen in den verschiedensten Schichten; so gleichmässig vertheilt in den untersten Lagen des Epithels (Fig. 7, b) und zwar nicht nur zwischen den einzelnen Zellen, sondern — wenn auch in Minderzahl — im Protoplasma derselben, so dass diese bei mancher Beleuchtung einen hellen Glanz haben. Anderseits bilden sie wieder unterhalb des Epithels dicht aneinander gedrängt stellenweise eine glänzende Schichte, welche gegen das Epithel scharf abgegrenzt ist, dagegen an der dem Parenchym der Cornea zugewendeten Seite einen gezackten Rand zeigt. Diese Stellen reichen fast bis zum Limbus, also viel weiter, als die figurirten Verkalkungen. Nur selten sind sie zu scholligen Formen vereinigt, von welchen aus kleine Gruppen von Körnern in das Hornhautparenchym reichen. Endlich bilden diese Kalkkörner im Hornhautgewebe mitunter ausgebreitete Plaques, ohne dass man an ihnen eine besondere Form bestimmen könnte. Kleine Züge feiner Kalkkörner kann man vom centralen Herde aus ins Parenchym der Cornea nach allen Richtungen hin verfolgen.

Unter Einwirkung von Salz- oder Salpetersäure verschwinden fast alle diese Gebilde. Färbt man diese entkalkten

Schnitte, so treten allerdings die randständigen Kerne etwas deutlicher hervor, ohne dass man aber sonst neue Details finden könnte. Ich will nochmals hervorheben, dass einzelne Klümpchen sich auf die Einwirkung von Säuren nicht veränderten und auch ihren Glanz behielten. Nachdem andere Reactionen, vor allem Färbungen, kein Resultat in dieser Richtung gaben, so glaube ich, dass man es mit kleinen Klümpchen von Colloid zu thun habe, welche zwischen die Verkalkungen eingestreut lagen, von denen sie sich bei grosser Aehnlichkeit im optischen Verhalten nur durch die negative Reaction unterschieden. Ob die erwähnte rosenrothe Färbung mit Dahliaviolett in der Iris und Retina als amyloide Degeneration des Bindegewebes aufgefasst werden darf, wage ich nicht zu entscheiden.

Der zweite und dritte Fall unserer Untersuchungsreihe hat so vielfache Berührungspunkte, dass eine gemeinsame Besprechung derselben möglich ist. Die Atrophie beider Augen wurde durch eine Iridochorioiditis eingeleitet, deren Grund in einer Keratitis suppurativa zu suchen ist. Wir finden die Cornea in toto verkleinert und einen Theil derselben durch ein Gewebe ersetzt, dessen unregelmässige Anordnung seiner Fibrillen die Undurchsichtigkeit dieser Partie erklärt, während die übrige Cornea ihre Transparenz bewahrt hat. Wenn auch in der Membrana Descemeti eine Trennung ihrer Continuität nicht sicher nachweisbar ist, so beweist das Vorhandensein pigmentirten fibrillären Gewebes in dieser Narbe der Cornea genügend, dass eine Einheilung der Iris stattgefunden hat. Im zweiten Falle finden wir sogar markhaltige Nervenfasern, welche wohl von den eingeheilten Nerven der Iris stammen. Die Membrana Bowmani zeigt Unterbrechungen. In diesem Narbengewebe sind Verkalkungen eingebettet, welche aber nur einen kleinen Theil der Narbe einnehmen. Ich möchte diesen Umstand hier ganz besonders betonen, und zwar in

Rücksicht auf einen Fall, den ich mit den beschriebenen Fällen annähernd zu derselben Zeit beobachtete. Durch eine Stichverletzung war in der Cornea eine horizontale lineare Narbe mit Einheilung der Iris und consecutive Atrophia bulbi entstanden. Auch hier wurde makroskopisch eine bandförmige Hornhauttrübung diagnosticirt. Die mikroskopische Untersuchung zeigte aber, dass hier eine ganz circumscripte Narbe in dem sonst normalen Gewebe der Cornea intercalirt war. Genau mit den Begrenzungen dieser Narbe übereinstimmend fanden sich Verkalkungen, die in ihrer Form vollkommen mit jenen des zweiten Falles übereinstimmten, aber das übrige Terrain der Cornea ganz unberührt liessen. Es handelte sich also hier um Verkalkungen in einer Hornhautnarbe, welche gerade zufällig horizontal der Lidspalte entsprechend verlief.

Die Verkalkungen mussten von vorneherein durch ihre Form auffallen, da ausser den diffus vertheilten Körnchen auch noch figurirte Kalkmassen vorhanden waren. Die Gefässe der Narbe in der Nähe dieser Gebilde, sowie die beginnende feinkörnige Trübung in der Wand mancher Gefässe, deren Lumen noch erhalten war, veranlasste es nach weiteren Merkmalen zu suchen, ob diese ganzen strangartigen Verkalkungen nicht auf Calcification von Gefässen zurückzuführen seien, umsomehr als man von einzelnen quer getroffenen grösseren Gefässen Kalkbänder auslaufen sah. Einen weiteren Beweis gaben die randständigen Kerne, sowie das in manchen Plättchen noch angedeutete Lumen. Erwähnenswerth erscheint mir noch, dass in beiden Augen Kalkablagerungen und selbst Knochenbildung in vom Uvealtractus ausgehender Bindegewebswucherung zu finden waren. Die Verkalkungen in der Cornea stehen wohl auch im genetischen Zusammenhang mit der reichlichen Gefässentwickelung, welche von den grösseren Gefässen der eingeheilten Iris ausging.

Die spärlichen colloiden Klümpchen im dritten Falle sind wohl nur regressive Metamorphosen im Narbengewebe.

Anschliessend an diese Fälle möchte ich eine Beobachtung anführen, welche ich in jüngster Zeit machte. Es wurde ein Mann von 71 Jahren mit Glaucoma chronicum (tiefe totale Excavation der atrophischen Sehnerven, Drucksteigerung) aufgenommen. Das linke vollkommen erblindete Auge hatte in seiner ganz normalen Cornea einen etwas unter dem Centrum sitzenden Fleck, der die Ausdehnung eines Hirsekornes und eine hellweisse Farbe hatte. Seine Grenzen waren kaum merklich gekerbt. Nur an einer gerade noch sichtbaren Verziehung des Spiegelbildes konnte man constatiren, dass der Fleck mit seiner rauhen Oberfläche das Niveau der Cornea um ein Geringes überrage. Unter Zuhilfenahme von Cocaïn ging es sehr leicht mit einem Lanzenmesser die trübe Partie abzutragen, ohne in die Tiefe der Cornea eindringen zu müssen. Am folgenden Tage war jede Spur dieses kleinen Eingriffes verschwunden. Das abgetragene Stück erwies sich unter dem Mikroskope als eine dünne Kalkplatte, welche der Anordnung der Epithelien entsprechend eine Andeutung von Marmorirung zeigte. Die sie umgebenden Epithelien bildeten der Fläche nach gesehen, das bekannte zierliche Mosaik und schienen ganz normal zu sein. Erst bei Betrachtung mit einer schwachen Vergrösserung fiel mir auf, dass von der grossen Kalkplatte aus kolbig endigende Streifen von verschiedener Länge und Breite in die Nachbarschaft ausgingen, die sich von den hellweissen Epithelien durch ihre schmutzig-bräunliche Farbe deutlich abhoben. Ich glaube, dass hier der Anfang der Trübung mit Ausbreitung in die Peripherie zu vorliegt und dass hier die Verkalkung hauptsächlich zwischen den Epithelien (vielleicht in der Kittsubstanz) zu suchen ist.

Aus der grösseren Anzahl von bandförmigen Trübungen,

welche ich im Ambulatorium sah, möchte ich nur noch eine hervorheben, die mir durch die Absonderlichkeit ihrer Form auffiel.

R. H., Schullehrer, 41 Jahre alt, war seit seiner Jugend kurz- und schwachsichtig, was sich nach einem Sturze von einem Turnapparate noch bedeutend steigerte. Im Jahre 1866 acquirirte Patient Lues und wurde wegen einer Chorioiditis exsudativa mit Einreibungen von Unguentum cinereum behandelt. Seit 18 Jahren hat der Kranke auch Cataracta am rechten Auge und konnte kaum mehr Licht und Dunkel von einander unterscheiden. Dieser Zustand ist in den letzten Jahren unverändert geblieben. Als sich der Kranke im Sommer dieses Jahres abermals im Ambulatorium vorstellte, notirte ich Folgendes: Das rechte Auge ist reizlos; die normal gewölbte Cornea ist glänzend und in ihrem oberen und unteren Drittel vollkommen durchsichtig; der Höhe der Lidspalte entsprechend verläuft in der Hornhaut unmittelbar unter der Oberfläche eine netzförmige, grauweisse, zarte Zeichnung, durch deren Lücken man die graugrüne schlotternde Iris gut sehen kann. Der Rand der mittelweiten Pupille ist vollkommen an die verkalkte Linse angewachsen. Amaurosis. Spannung des Bulbus eher etwas erhöht. Das linke Auge ist myopisch, die Cornea hat fleckige Trübungen; ausserdem sieht man noch Cataracta polaris posterior und die Residuen einer ausgebreiteten Retinochorioiditis.

Die bandförmige Hornhauttrübung[1]) wurde zuerst von Engländern beschrieben, unter welchen Bowman eine Abbildung gab, welche sich in der von Wecker und Masselon veranstalteten französischen Ausgabe des berühmten Buches von Mackenzie II., S. 155 findet. A. v. Gräfe war der erste deutsche Autor, der diese Art Hornhauttrübung zum Gegenstande einer trefflichen Beschreibung wählte, welche den klinischen Theil vollkommen erschöpft, dabei jedoch nur den Zusammenhang mit Glaukom betont. Nach ihm sind noch eine Reihe von Aufsätzen erschienen, welche casuistische Zusammenstellungen einer grösseren oder geringeren Anzahl von entsprechenden Fällen bieten. Ueber ein grösseres Material dieser im ganzen seltenen Erkrankung verfügte Nettleship und Magnus. Letzterer fand unter 75 schon anderweitig afficirten Augen 14 mit bandförmiger Trübung behaftet, also $19^3/_5$ Percent.

Die bandförmige Hornhauttrübung kommt in zwei Hauptformen vor: Die eine entwickelt sich in sonst fast normalen Hornhäuten von Augen, die mehr oder weniger schwere Entzündungen der Uvea durchgemacht haben und die zweite zeigt sich in Corneae, welche theilweise in Narbengewebe umgewandelt sind.[2]) Die eigentliche typische Form ist jene, in welcher die Hornhaut ihre Structur noch annähernd erhalten hat. In solchen Fällen braucht die Cornea im

---

[1]) Synonyma: Gürtelförmige Hornhauttrübung; Lidspaltentrübung; doppelseitige Trübung der Cornea; transversal verlaufende Trübung; Kalktrübung; Calcareous film.

[2]) Sellerbeck unterscheidet auch eine typische und eine atypische Form. Bei der ersteren ist das Epithel über der erkrankten Partie glatt; nur gelegentlich finden sich minimale Erhebungen. Sie kommt vor bei Bulbis, welche schwere Erkrankungen durchgemacht haben. Bei der atypischen Form soll die Oberfläche der Cornea matt sein. Sie kann sich auch an gesunden Augen entwickeln.

Anfange oder auch während der ganzen Zeit des Bestandes ausser der erwähnten Trübung keine mit freiem Auge sichtbare Veränderung zu zeigen. Während des Entstehens der Trübung kann auch jede weitere Erkrankung des Bulbus fehlen oder nur starke Lichtscheu zu beobachten sein. Die Trübung entwickelt sich zuerst entweder im Centrum oder an der Peripherie der Cornea, zu beiden Seiten derselben immer der Höhe der Lidspalte entsprechend, bisweilen als einzelne, inselförmige Flecken von ovaler Gestalt, die dann später confluiren. Nettleship beschreibt auch einen Fall mit vier inselförmigen Flecken und einen solchen, bei dem die zwei Plaques durch eine fadenförmige Brücke im Zusammenhang standen. Eine Ausnahme ist jedenfalls das primäre Vorkommen eines Geschwüres (Magnus). Nettleship hebt ausdrücklich das constante Fehlen einer Ulceration hervor. Die nun ausgebildete Trübung reicht in der Regel nicht bis hart an den Rand der Cornea und besitzt eine durchschnittliche Breite von 2 Mm. Diese Dimension ist fast überall gleich; nur selten ist die Trübung in der Mitte schmäler. Nettleship erwähnt auch einen exceptionellen Fall, in welchem die Lidspaltentrübung halb so breit als lang war. Die Farbe derselben ist eine verschiedene, bewegt sich aber immer in Nuancen von grau und braun. Manche Autoren berichten auch von einem Irisiren. Gewöhnlich ist die Trübung gleichmässig, confluirend und zeigt nur selten Lücken, so dass das Ganze in seiner gitterförmigen Zeichnung dem Muster einer geklöppelten Spitze nicht unähnlich ist. Ein successiver Uebergang in das normal aussehende Hornhautgewebe findet nicht statt, sondern die Ränder sind scharf begrenzt. Diese verlaufen auch immer mit einander parallel; nur bisweilen ist die untere Begrenzung nach unten concav ausgebogen. Der Intensität nach kann man mehrere Grade der Obscuration unterscheiden, so dass man Iris und Pupille noch durchscheinen sieht, oder

dass diese fast vollkommen gedeckt sind. Das letztere ist das häufigere Vorkommen, umso mehr als meist gerade die centrale Partie die saturirteste Trübung aufweist; denn nur selten nimmt diese gegen die beiden Enden an Dichtigkeit zu.

Bisweilen ist trotz des oberflächlichen Sitzes der Erkrankung das Epithel in so geringem Grade afficirt, dass man erst bei genauer Betrachtung eine Unregelmässigkeit des Spiegelbildes sehen kann. Es kommt jedoch häufiger vor, dass das Epithel so stark in Mitleidenschaft gezogen ist, dass die Hornhautoberfläche an dieser Stelle eine beträchtlich veränderte Beschaffenheit besitzt. Der geringste Grad dieser Alteration ist das matte Aussehen der betreffenden Partie. Man kann dies am besten mit den Eigenschaften einer Glasplatte vergleichen, welche dem Sandgebläse ausgesetzt worden ist, eine Aehnlichkeit, die ich zuerst von Tartuferi[1]) hervorgehoben finde. Nettleship meint, eine so erkrankte Hornhaut erinnere an ein Milchglas, von der geschliffenen Seite angesehen. Die Unebenheit der Cornea an dieser Stelle kann so gross werden, dass man die Oberfläche gesprenkelt, rauh, zernagt findet; bisweilen sieht man auch länger gedehnte Lücken, weshalb Dixon von der Aehnlichkeit mit einer gesprungenen dünnen Lackfläche spricht.

Mit der Lupe betrachtet kann man die ganze Trübung in eine grosse Menge von kleinen Körnern auflösen, die von übereinstimmender Grösse dicht und regelmässig an einander gelagert sind. Das Ganze macht denselben Eindruck, wie eine dünne Lage von Sand, in welcher hie und da weisse Pünktchen liegen. Im Gebiete der Trübung sieht man bis-

[1]) Tartuferi. Sull'anatomia patologica della cornea nel glaucoma. — Reale Accad. di Med. di Torino. — 5. Maggio 1882. T. führt es aber auf Ansammlung von Flüssigkeit zwischen dem Epithel zurück.

weilen auch stärkere Prominenzen des sonst scheinbar normalen Epithels, welche an Bläschen erinnern. Nur in einem von Nettleship publicirten Falle finde ich verzeichnet, dass man in die Trübung auch Gefässe verfolgen konnte; dieselbe hing auch mit dem Skleralborde zusammen.

Alle diese Veränderungen treten desto deutlicher hervor, je mehr die übrige Hornhaut ihre Durchsichtigkeit bewahrt hat. Dieser Contrast ist besonders in Bezug auf die untere Hälfte der Cornea hervorzuheben, denn merkwürdiger Weise entwickelt sich gar nicht so selten am Rande der oberen Hälfte eine dem Arcus senilis entsprechende sichelförmige Trübung, die auch schon bei jugendlichen Individuen beobachtet wurde. Ich will hier hervorheben, dass ich etwas Aehnliches in jüngster Zeit bei dem Knaben constatiren konnte, dessen enucleirtes rechtes Auge als erster Fall in dieser Mittheilung beschrieben ist. Diese greisenbogenähnliche Bildung trat vor einiger Zeit plötzlich auf dem sonst ganz gesunden linken Auge des Kindes auf, bleibt aber ganz stationär.

Die bandförmige Hornhauttrübung entwickelt sich langsam, erhält sich aber dann auf dem einmal erreichten Grade der Ausdehnung.

Den Angaben Nettleship's zufolge ist die Sensibilität im Bereiche der Trübung nicht gestört.

Die Sehstörung ist bei der geringen Dicke und dem centralen Verlaufe der Trübung eine sehr bedeutende.

Nur in den seltensten Fällen bleibt diese Erkrankung ein locales Leiden der Cornea, ohne den übrigen Bulbus in Mitleidenschaft zu ziehen, sondern fast immer zeigen sich schon sehr bald chronische Entzündungen im Uvealtractus; oder in an Uveïtis totalis leidenden Augen entwickelt sich die Lidspaltentrübung. Ich glaube deshalb, dass auch in den ersteren Fällen schon eine Entzündung des hinteren Ab-

schnittes des Auges bestanden habe, aber noch nicht solche Dimensionen angenommen hatte, um als solche diagnosticirt zu werden. Meist findet man Iridochorioiditis, Ophthalmia sympathica, Glaukom in verschiedenen Stadien und Complicationen mit Blutungen in der Netzhaut; endlich auch Augen mit hoher Myopie. Die mitunter sich gleichzeitig entwickelnde Cataracta wurde von Arlt in einigen Fällen mit Erfolg extrahirt.

Die Trübung entsteht entweder an einem Auge oder symmetrisch an beiden Augen, ohne jedoch an ihnen immer die gleiche Ausdehnung zu besitzen. Nettleship erwähnt dieses Vorkommniss unter 16 Fällen 14 Mal gesehen zu haben. Interessant sind jene Fälle, in welchen das mit bandförmiger Trübung behaftete Auge im Uebrigen gesund war, das andere dagegen an glaukomatösen Erscheinungen litt (Lewkowitsch, Landesberg). Jedenfalls ist die Complication mit Glaukom nicht — wie man früher glaubte — mit unserer Hornhautaffection unzertrennlich verbunden.

Die zweite Reihe von Fällen ist jene, in welchen das Hornhautgewebe zum Theil durch Narbenmasse ersetzt ist und in dieser oder in den Resten der Cornea sich die Trübung entwickelt. Hier bringen es die veränderten Verhältnisse mit sich, dass sich auch Einiges im Typus der Trübung ändert. Die Oberfläche ist etwas rauher, fast trocken zu nennen und die Farbe, des dunklen Hintergrundes der Iris und Pupille meist entbehrend, fällt durch die Helligkeit des Grau mehr auf.

Die Trübung findet sich jederzeit der Höhe der Lidspalte entsprechend horizontal verlaufend. In jenen Augen, welche durch Veränderung ihrer Form und Grösse oder Anomalien der Muskeln die Cornea excentrisch gelagert haben, sieht man, dass die bandförmige Trübung sich nicht annähernd an die Mitte der Hornhaut hält, sondern sich nach

der Höhe der Lidspalte richtet. Jedoch ist ihr Verlauf nicht immer genau horizontal; so beschreibt Nettleship einen Fall, wo sie die Richtung von aussen unten nach innen oben einschlug.

Wenn auch die bisher beobachteten Fälle fast nur Personen männlichen Geschlechtes betrafen, und zwar in einem im Vergleich zu anderen Augenkrankheiten sehr ungleichen Verhältniss (nach Nettleship 15 : 1), so ist die gürtelförmige Trübung in ihrem Auftreten keineswegs an das Geschlecht oder ein bestimmtes Alter gebunden. Wir finden Greise und Kinder davon ergriffen, ohne dass das mittlere Lebensalter davon verschont bliebe. Der älteste Fall scheint der von Nettleship zu sein, ein Individuum von 78 Jahren, während der in der vorliegenden Arbeit mehrfach erwähnte Knabe wohl der jüngste Patient dieser Art sein wird.

Man kennt keine bestimmte Dauer des Leidens, sondern weiss nur, dass es einmal entwickelt ziemlich stationär bleibt. Nur in der geringsten Zahl der Fälle finde ich angegeben, dass nach langem Bestande noch eine Verschlimmerung eingetreten sei. Das häufige Fehlen dieser letzteren Beobachtung kann man vielleicht auch damit erklären, dass man ja sehr oft die betreffenden Kranken nicht mehr zu sehen bekommt.

Mit Ausnahme des von Goldzieher publicirten Falles sind alle mikroskopischen Untersuchungen nicht an dem enucleirten Auge gemacht worden, sondern es wurde die Trübung abgeschabt und diese so gewonnene Masse untersucht. Goldzieher fand eine gürtelförmige Hornhauttrübung in einem mit Staphyloma corneae et Glaucoma secundarium behafteten Auge einer 51jährigen Frau, welches enucleirt wurde. Die gehärtete Cornea gegen das Licht gehalten, zeigte im Parenchym besonders gegen die Oberfläche zu, dunkle, klumpige Massen. Diese bestanden aus grossen colloiden Haufen, welche in verschiedenen Gestaltungen bis

an die Oberfläche vordrangen. In den mittleren Schichten vermisste man diese Bildungen, sah aber hier eigenthümliche geschlängelte, lange Bänder aus einer feinkörnigen, das Licht stark brechenden Substanz, über deren Natur man durch Reactionen keinen Aufschluss erhalten konnte. Das Epithel fehlte an manchen Stellen, an anderen Orten drang es kolbig verdickt in die Tiefe. Goldzieher verweist auf eine ähnliche Zeichnung bei Saemisch (Handbuch von Graefe-Saemisch IV S. 206).

Diejenigen Autoren, welche nur das von der Cornea Abgeschabte untersuchten, berichten alle übereinstimmend, in ihr unorganische Bestandtheile und das Epithel der Cornea gefunden zu haben. Die ersteren werden als Kalkconcremente beschrieben, Bowman spricht von phosphorsaurem und kohlensaurem Kalk, auch phosphorsaurer Magnesia. Dixon erwähnt nur die beiden ersten Formen.

Die von der Hornhaut abgeschabten Concremente besassen die Gestalt von Körnern, welche regelmässig waren. Die Grösse war sehr verschieden und es wird erwähnt, dass die Untersucher sie erst bei einer circa 400fachen Vergrösserung sehen konnten. Nettleship beschreibt auch Krystalle. Die Körnchen sind zu einzelnen Schichten angeordnet, welche dünne, weisse Partikelchen bilden. Die Körnchen brechen das Licht sehr stark. Manche dieser unorganischen Bestandtheile sollen auch die Form von „Handeln“ oder auch von kurzen dicken Stäben zeigen. Sie lösten sich alle in Acidum nitricum, auch in Acidum tartaricum bei schwachem Erwärmen. Man fand dann als Ueberbleibsel eine organische, netzförmig angeordnete nicht näher definirte Grundsubstanz, in welcher die Körnchen eingelagert gewesen zu sein scheinen. Das Epithel war normal.

Das ätiologische Moment der bandförmigen Trübung aufzuklären, haben die einzelnen Autoren von den verschie-

densten Gesichtspunkten aus versucht. Das Senium als Grund hinzustellen, das Ganze also als Theilerscheinung seniler Involution aufzufassen (Obertüschen), ist gewiss unrichtig; denn es erkranken ja Personen des verschiedensten Alters. Auch der Beruf der Patienten gibt keinen Anhaltspunkt. Nettleship dachte daran, ob es sich hier nicht vielleicht — analog der Knochenkrankheit bei Vorhandensein von oxalsaurem Kalke im Blute und im Schweisse — auch um eine Complication eines gichtischen Leidens handele. Er fand aber nur in wenigen Fällen etwas Zustimmendes; meist waren es ganz gesunde Personen, wie auch in unseren Fällen. Nachdem sich die Trübung in der Höhe der Lidspalte findet, so hat man das Leiden in Zusammenhang gebracht mit einem eventuellen geringgradigen Lagophthalmus. Magnus sagt, dass nur dann, wenn ein bandförmiges Stück der Cornea von den Lidern nicht bedeckt ist, die Trübung die erwähnte, sonst aber eine andere, meist fleckenförmige Gestalt annimmt. Es würde dies mit einer so entstehenden Vertrocknung der Cornea zusammenhängen. Nettleship wirft die Frage auf, ob es nicht Individuen seien, welche viel geblinzelt, mit offenen Augen geschlafen oder sich viel in schlechter Luft bewegt haben und meint, dass hier eine verschiedene Dichtigkeit und Widerstandsfähigkeit des Epithels vorliege. Magnus fasst seine Ansicht über die Aetiologie der gürtelförmigen Hornhauttrübung darin zusammen, dass die Cornea durch die vorangegangenen Entzündungen weniger widerstandsfähig geworden sei, als bei normalem Ernährungszustande. Die nur secundäre Bedeutung besitzenden Kalkconcremente sollen aus dem Secrete der Bindehaut stammen, so ähnlich wie die Kalkablagerungen irregulärer Gestalt in alten Hornhautnarben. Magnus schlägt daher vor, man solle diesen ganzen Process besser Keratitis trophica nennen.

Manche Autoren rechnen hieher auch die nach Kalk-

verletzungen übrigbleibenden derartigen Veränderungen. Solche Verkalkungen sollte man aber besser in dieser Eintheilung weglassen.

Betrachten wir dagegen unsere Fälle und die Resultate der Untersuchung derselben, so sehen wir, dass beide oben erwähnten Typen dabei vertreten sind und dass die Ursache der Trübung immer in der Ansammlung von Kalk zu suchen ist. Die geringe Menge von colloider Substanz können wir vorläufig noch vernachlässigen. Die Form des Kalkes ist aber verschieden. In dem reinsten und dem Typus am meisten entsprechenden unserer Fälle, in dem 1., liegen feine, ziemlich gleich grosse Kalkkörner in der Membrana Bowmani vertheilt, so dass wir hier statt eines hyalinen Bandes einen feingranulirten Streifen sehen, welcher successive in die normale, nirgends unterbrochene Lamina elastica anterior übergeht. Von hier aus reichen Reihen von analogen Körnern zwischen die Basalzellen, des Epithellagers in die Kittleisten derselben und selbst noch ein wenig weiter. Im Uebrigen ist das Epithel normal. Dagegen liegt unter der Membrana Bowmani ein Stratum von Rund- und Spindelzellen, in welches auch Gefässe capillärer Structur, aber von ziemlich grossem Lumen eingebettet sind.

In den beiden anderen Fällen ist das Gewebe der Cornea nicht mehr so intact, sondern die Lamellen sind durcheinandergeworfen und stellenweise durch fibrilläres, neugebildetes Gewebe ersetzt, also theilweise Narbengewebe. Sowohl dieses selbst, als auch die benachbarten Theile der normalen Cornea zeigen wie gewöhnlich Vascularisation verschiedener Ausdehnung. Die Verkalkungen besitzen, wie schon beschrieben, in diesen beiden Fällen ganz eigenthümliche Formen, und bei genauer Untersuchung lässt sich aus verschiedenen correspondirenden Bildern herauslesen, dass hier Verkalkung der Gefässe stattgefunden habe; die anor-

ganische Masse hat zuerst die Wandung des Gefässes eingenommen, bei Erhaltung des Lumens desselben; nach und nach wurde aber das ganze Gefäss in einen verkalkten Strang verwandelt. Die drusige Gestalt einzelner dieser Gebilde lässt vermuthen, dass sich die Anlagerung des Kalkes schichtenweise vollzogen hat.

Die von den verschiedenen Autoren angegebenen und oben erwähnten ätiologischen Momente der bandförmigen Hornhauttrübung passen für unsere Fälle ebensowenig als für die Mehrzahl der überhaupt bis nun beobachteten einschlägigen Fälle. Ich glaube daher, man müsse die Ursache der Ansammlung von Kalk in der Cornea, welche nun die Trübung veranlasst, nicht in zufälligen, peripher gelegenen Momenten suchen, sondern im Bulbus selbst den Grund zu finden trachten.

Legen wir uns zuerst die Frage vor, wieso es überhaupt zur Ablagerung von Kalksalzen in den Geweben kommen kann, so fällt die Antwort darauf derzeit leider noch sehr wenig befriedigend aus. Sehen wir ab von der Bildung verkalkten Gewebes bei der physiologischen Knochenentwickelung und von den pathologischen Fällen der sogenannten Kalkmetastasen, bei welchen eine Deponirung am Kalk in verschiedenen Geweben stattfindet, der aus dem Knochensystem resorbirt wurde, so müssen wir eingestehen, dass wir über die eigentlichen Ursachen der Verkalkung nichts wissen. Wir haben nur die Erfahrung, dass der genannte Vorgang sich besonders in Geweben abspielt, deren Stärke der Lebensfähigkeit durch irgendwelche vorangegangene Processe geschwächt worden ist, so dass es zu localen Ernährungsstörungen kam. Es ist ja bekannt, dass gerade in abgestorbenen oder theilweise mortificirten Geweben Verkalkung besonders leicht und oft eintritt. Gehen wir einen Schritt nach rückwärts und fragen wir nun nach jenen Momenten, welche

den Kalk im Blute gelöst erhalten haben, so dass er erst unter gewissen Bedingungen in den betreffenden Geweben zur Ausscheidung kommen konnte, so müssen wir sagen, dass die Pathologen dafür noch keine ausreichende Erklärung gefunden haben.

Wenn wir nun unsere drei Fälle von diesem Gesichtspunkte aus betrachten, so können sie allerdings zur Lösung der letzten Frage nichts beitragen. Wohl kann man aber, von den oben erwähnten allgemeinen Erörterungen ausgehend, es erklären, warum es zur Bildung von Kalk in den betreffenden Hornhäuten gekommen ist. Nicht nur die klinische Erfahrung, sondern noch vielmehr die anatomische Untersuchung zeigt uns, dass wir es in solchen Fällen immer mit Augen zu thun haben, welche schwere Erkrankungen der Uvea durchgemacht haben. Nur in einer verschwindend kleinen Anzahl wird der übrige Augapfel als normal bezeichnet, oder man sollte besser sagen, man konnte wenigstens mit den am Lebenden zur Verfügung stehenden Mitteln keine Veränderung ausser der bandförmigen Trübung nachweisen. Ich habe schon oben erwähnt annehmen zu müssen, dass jederzeit die Uveïtis das Primäre sei, in deren Gefolge erst die Hornhautaffection auftritt, dass aber oft der Beginn der uvealen Entzündung wegen zu geringer Intensität der Erscheinungen nicht zur frühzeitigen Beobachtung komme. Mit krankhaften Veränderungen der Uvea, der Quelle des Glaskörpers und des Kammerwassers ist natürlich auch eine pathochemische Zusammensetzung dieser beiden Flüssigkeiten verbunden. Den Beweis dafür hat die oben angeführte mikroskopische Untersuchung gegeben, indem wir beide nicht nur reicher an Eiweiss fanden, sondern auch feinkörnigen Detritus etc. Wenn auch der grösste Theil der Ernährung der Cornea von den conjunctivalen Gefässen und dem Randschlingennetz besorgt wird, so darf man doch nicht jenen

Antheil vernachlässigen, welchen das Kammerwasser bei diesem Vorgange besitzt. Wir müssen also ausser dem Flüssigkeitsstrom, welcher in der Gegend des Kammerfalzes die Bulbuswand passirt, auch jene Circulation berücksichtigen, welche auf dem Wege der Diffusion des Kammerwassers durch die hinteren Hornhautlamellen stattfindet. Injicirt man gelbes Blutlaugensalz in die Vorderkammer eines lebenden Thieres und legt einige Zeit darauf das enucleirte Auge in eine Lösung von Eisenchlorid, so findet man dann die Kittleisten des Endothels der Lamina elastica posterior und die hinteren Schichten der Cornea blau gefärbt. Dieser Vorgang wird dadurch noch begünstigt, wenn man das Endothel der Membrana Descemeti wegschabt (Schwalbe, Anatomie der Sinnesorgane, S. 164).

In unserem ersten Falle war die Membrana Descemeti nur ganz undeutlich zu sehen und das Endothel zeigte pathologische Veränderungen, wie feinkörnige Trübung, Prolification u. drgl.; das Protoplasma der hinteren Hornhautlamellen hat durch die differente Färbung auch gezeigt, dass es anders reagire, als das der vorderen Hälfte. Es hat nun das mit gelöstem Kalk durchsetzte Kammerwasser die Membrana elastica posterior, deren Endothel und das Hornhautgewebe passirt bis zu der normalen Bowman'schen Schicht, deren normales Epithel dem Weiterwandern der pathologischen Bestandtheile ein Hinderniss abgab, so dass sich nun der Kalk feinkörnig in der Membrana elastica anterior und den Kittleisten der Epithelien festsetzte. Rücksichtlich der Bedeutung der Kittleisten will ich hier nur noch an jenen Fall erinnern, bei welchem ich blos das Abgeschabte untersuchen konnte und bei welchem durch Ansammlung des Kalkes in den Kittleisten die eigenthümliche Marmorirung des Kalkplättchens zu Stande gekommen war.

Die beiden anderen Fälle repräsentiren ein noch weiteres

Stadium der Verkalkung, nämlich theils Kalkinfiltration von Gefässwänden, theils Bildung von kleinen Concretionen, welche diffus zwischen den Gewebselementen, wahrscheinlich auch in dem Lumen manchen Gefässchens sich abgelagert haben. Wir finden aber auch hier feinkörnigen Kalk in der Membrana Bowmani und den tieferen Schichten des Epithels der Cornea. Dass in diesen beiden Augen überhaupt eine reichliche Menge von Kalksalzen im Innern des Bulbus vorgelegen habe, beweisen die in ihnen gefundenen Verknöcherungen und Verkalkungen im hinteren Abschnitte des Auges. Auch Nettleship erwähnt im Corpus ciliare solcher Augen Verkalkungen gesehen zu haben.

Ich meine, dass sich diese Fälle auch miteinander in Einklang bringen lassen. Unter allen Verhältnissen entwickeln sich unter solchen Umständen mit der Zeit in der Cornea Gefässe, sei es dass schon die ursprüngliche Keratitis ein genügend grosser Anstoss zur Vascularisation gewesen ist, oder der Process noch durch die Kalkbildung weiter unterstützt wurde. Sind nun oberflächlich schon Kalkschichten vorhanden, so hindern diese ein weiteres Vorwärtsschreiten der Kalkmassen und es kommt nun zur Calcification der neugebildeten Gefässe.

Für die regelmässig wiederkehrende Localisation der Kalktrübung in der Höhe der Lidspalte kann ich keine plausible Erklärung geben und es bleibt wohl nichts anderes übrig als zu supponiren, dass die Cornea durch die vorangegangenen Erkrankungen weniger widerstandsfähig geworden ist und dass für die Bildung regressiver Metamorphosen äussere Einflüsse von Bedeutung sind und die nun in der Region der Lidspalte als der am wenigsten geschützten Gegend der Cornea einzuwirken am meisten Gelegenheit haben.

In einigen nur klinisch von mir beobachteten Fällen konnte ich die bekannten Einziehungen der Sclera atrophi-

scher Bulbi vom Ansatze der entsprechenden Muskeln direct in die Lidspaltentrübung verfolgen. Mit dieser Einschnürung sind wohl auch Compression und Obliteration der ernährenden Gefässe verbunden, so dass das Zustandekommen regressiver Metamorphosen unterstützt, ja selbst eingeleitet werden kann, die sich dann natürlich zuerst in dem Bezirke der verschlossenen oder verengten Gefässe geltend macht.

Alle therapeutischen Versuche waren nur von geringem Erfolge begleitet. Durch Abrasio corneae entfernte man zwar die Trübung und erzielte eine bedeutende Besserung des Sehvermögens, aber nach einiger Zeit stellte sich die Trübung abermals ein. Weiters versuchte man methodisches Einstreichen mit verdünnter Essigsäure (K e y s e r) oder stündliches Einträufeln von einhalbpercentiger Salzsäurelösung (S e l l e r b e c k) oder verdünnter Salpetersäure (N e t t l e s h i p). Wenn auch der momentane Erfolg gelobt wird, so ist derselbe doch kein nachhaltiger. Am meisten wird die frühe Vornahme der Iridectomie empfohlen.

Erklärung der Abbildungen.

Fig. 1. Vorderer Abschnitt des Auges vom 1. Fall. In der vorderen Hälfte der Cornea sieht man das lockere Gefüge angedeutet, im Gegensatz zu dem derben der hinteren. Die Bindehaut ist am Limbus geschwollen und die stärkere Verdickung derselben auf der rechten Seite der Zeichnung entspricht einem kleinen Knoten, der aus Bindegewebswucherung und Rundzellen besteht. Auf der Vorderfläche der Iris liegen geronnene Eiweissmassen, beiderseits bis in den Kammerfalz reichend. Die Pigmentschichte an der hinteren Fläche der dünnen, lückenlosen Iris ist so dick, dass ihr gegenüber das Parenchym fast verschwindet. In diesem liegt (in dem Bilde nach rechts) ein Granulom, welches sich durch seine helle Farbe abhebt. Das Corpus ciliare ist atrophisch, die Processus ciliares sind stark pigmentirt und treten eigentlich nur auf der einen Seite deutlich hervor. Die getrübte Linse ist in toto von einer Schwiele umschlossen, welche besonders in dem Raume zwischen Ciliarkörper und Linse mächtig entwickelt ist. An ihrer rechten Seite haftet eine dem Glaskörper angehörende, conglobirte, geronnene Eiweissmasse.

Gezeichnet bei einer Präparirlupe; Vergrösserung circa 10.

Fig. 2. Partie der bandförmigen Trübung dieses Falles, bei stärkerer Vergrösserung. Man sieht den Uebergang der Verkalkungen (a) in der Bowman'schen Membran, sowie die normale Lamina elastica anterior (b). Von der Verkalkung reichen Reihen von Kalkkörnern zwischen die Basalzellen des Epithels (c). In derselben Schichte liegen auch Rundzellen und glänzende Körperchen. Die oberste Schichte des Epithels ist an einer Stelle (d) ganz geringgradig bläschenförmig abgehoben. Unterhalb der Verkalkung liegt in einer Zone von Spindelzellen (e) eingebettet eine längs getroffene leere Capillare mit ihren

Kernen. Der normalen Membrana Bowmani schliesst sich eine Gruppe von Rund- und Spindelzellen an, welche theilweise in der Substantia propria corneae, theilweise schon in der Lamina elastica liegen. Im Parenchym der Cornea (f) sind die Zellen nur in geringem Grade vermehrt.

Gezeichnet bei Hartnack Ocular 3, Objectiv 8.

Fig. 3. Vorderabschnitt des Bulbus zu Fall 2. Die in der Mitte der Cornea befindlichen Verkalkungen sind durch dunkle, leicht geschlängelte Striche angedeutet. Die Membrana Descemeti ist zierlich geschlängelt und gefaltet. Der Limbus conjunctivae (a) ist in geringem Grade geschwollen. Die verdickte, unregelmässig geformte Iris zeigt keine Unterbrechung und liegt der Cornea fast unmittelbar an. Ihr hinteres Pigmentblatt ist abgehoben. Der Ciliarkörper ist in toto vergrössert. Der Ciliarmuskel (b) ist aufgebündelt und die Processus ciliares reichen mit pigmentirten Strängen weit in die mächtige von vielen Lücken durchsetzte cyclitische Schwarte (c), an welche sich die abgehobene, schwielig verdickte und reich pigmentirte Netzhaut anschliesst.

Gezeichnet bei einer Arbeitslupe; Vergrösserung circa 10.

Fig. 4 (zum 2. Fall gehörig). Das Epithel (a) zeigt normale Schichtung, auch seine oberflächlichste Lage ist deutlich gekernt. Zwischen den Basalzellen sieht man Rundzellen, glänzende runde Körperchen und Reihen von Kalkkörnern, welche sich zwischen die Epithelien einschieben. Unterhalb des Epithels verläuft ein Streifen auffallend hellen Gewebes, ohne jedoch deutliche Begrenzung zu zeigen, (vielleicht Reste der Membrana Bowmani). Im Hornhautgewebe sieht man die verschieden grossen und verschieden geformten verkalkten Gefässe (b). Ihre Ränder sind gekerbt, an der Peripherie findet man die Andeutung einer annähernd concentrischen Schichtung, im Centrum feine Granulirung. Längs der äusseren Begrenzungen liegen stellenweise längliche Kerne. Bei einer der kleinen Verkalkungen (rechts) ist bei excentrischer Schichtung noch ein Lumen angedeutet. Unterhalb dieser in ein Gewebe ohne bestimmte Structur eingelagerten Verkalkungen liegt ein lang gestreckter Kalkstreifen (c) von granulirtem Aussehen, dessen dem Epithel zugekehrter Rand scharf ist, der nach der anderen Seite gewendete aber Zacken und Kerben aufweist. Auch längs dieses Gebildes sieht man längliche Kerne gelagert. Bei d liegt im Gewebe eine grössere Gruppe diffus vertheilter kleiner Kalkkörnchen. Gezeichnet bei Hartnack Ocular 3, Objectiv 8.

Fig. 5 (zu demselben Falle gehörend). Das etwas ungleichmässig verdickte Epithel (a) zeigt im Ganzen dieselben Veränderungen wie in Fig. 4. Ebenso das ihm unmittelbar anliegende Gewebe. Weiters sieht man unter ihm ein zweitheiliges Gefäss, dessen vom Epithel abgewendeter Rand verkalkt ist und mit einem Saume feinkörnigen Kalkes besetzt scharf hervortritt. An dem linken Aste liegen einige Kerne. In der Richtung von c und d sind zwei spitzelliptische Lücken in dem an Kernen reichen Hornhautgewebe (b) eingebettet. Ihre scharfen Ränder sind zackig und ein Theil der Wand weist eine feinkörnige Trübung auf. Auch sie haben Kerne. In der Verlängerung von c sieht man den Querschnitt eines Gefässes, dessen Ränder zwar auch schon leicht gezackt sind, in dessen Innern man aber noch körperliche Elemente nachweisen kann. Gezeichnet wie Fig. 4.

Fig. 6. Vorderer Abschnitt des zum 3. Falle gehörenden Bulbus. Die Cornea ist in der Mitte beträchtlich verdickt. Hier bemerkt man in ihrer Vorderhälfte die Verkalkungen durch verschlungene Linien angedeutet. Die Membrana Descemeti ist stark geschlängelt. Der Limbus conjunctivae (a) ist etwas geschwollen. Die lückenlose Iris ist in der rechten Hälfte nennenswerth verdickt, das Corpus ciliare ist stark verzogen. Von ihm aus reichen pigmentirte Stränge in die cyclitische Schwarte, welche sich von einem Strahlenkörper zum anderen spannt. Dahinter liegt das Convolut der total abgehobenen, von zahlreichen Hohlräumen durchsetzten Retina (b).

Gezeichnet bei einer Arbeitslupe; Vergrösserung circa 10.

Fig. 7 zeigt die Verkalkungen dieses Falles. Das Epithellager (b) ist ungleichmässig dick: zwischen seinen Basalzellen sieht man hier und da Reihen von Kalkkörnchen. In das hier etwas unregelmässig angeordnete Fasergewebe der Cornea sind die polymorphen, meist geschichteten Verkalkungen eingelagert, welche bis ins Epithel reichen. In der Richtung von a sieht man die Querschnitte zweier mit Blut gefüllter Gefässe.

Gezeichnet bei Hartnack Ocular 3, Objectiv 5.

Literatur.

Dixon. Disease of the eye. 3. ed. S. 144, 1848 (nach Nettleship).

Bowman. Lectures on the parts concerned in operations in the eye. 1849. S. 117 (nach Nettleship).

Bowman. Med. Times and Gazette II. S. 264. 1852 (nach Nettleship).

Haynes-Walton. Med. Times and Gaz. 1853, S. 469 und 1855, II. S. 163 (nach Nettleship).

Graefe, von. Arch. f. Ophthalm. XV. S. 138. 1869.

Hirschberg. Berl. klin. Wochenschr. 1870, S. 551 (nach Nagel's Jahresbericht. I. S. 287).

Clarke. Brit med. Journ. II. 1870, S. 380 (nach Nagel's Jahresbericht. I. S. 287).

Dixon. Brit. med. Journ. 1871, I. S. 443.

Clarke. Transact. of pathol. soc. of London 1871. S. 331.

Spencer Watson. Transact. of path. soc. 1871, S. 255. XXII. (Alle drei citirt nach Nettleship.)

Arlt. Klin. Monatsbl. f. Augenheilkunde. 1871, S. 369.

Obertüschen. Dissert. inaug. Bonn. 1872 (nach Nagel's Jahresbericht. III. S. 263).

Landesberg. Arch. f. Augenheilkunde. III. S. 70. 1873.

Nettleship. Ophth. Hosp. Report. VII. S. 550 und 588. 1873.

Keyser. Med. and surg. rep. 1874 (nach Nagel's Jahresbericht. V. S. 305).

Brailey. Ophth. Hosp. Rep. VIII. S. 295 und IX. S. 80. 1879.

Nettleship. Arch. f. Augenheilkunde. IX. S. 184. 1879.

Sellerbeck. Charité-Annalen, 4. Jahrgang (nach Nagel's Jahresbericht X. S. 274 und Centralbl. f. Augenheilkunde. 1879, S. 159).

Goldzieher. Centralbl. f. Augenheilkunde. 1879, S. 2.

Lewkowitsch. Klin. Monatsblätter f. Augenheilkunde, 1881, S. 250.

Magnus, ibidem. 1883, S. 45.

C. Ueberreuter'sche Buchdruckerei (M. Salzer) in Wien. — 268/87

Taf. I.

Fig. 1

Fig. 2

Fig. 3.

Niclas del.

Lith. Anst. v. Th. Bannwarth. Wien

Fig. 4

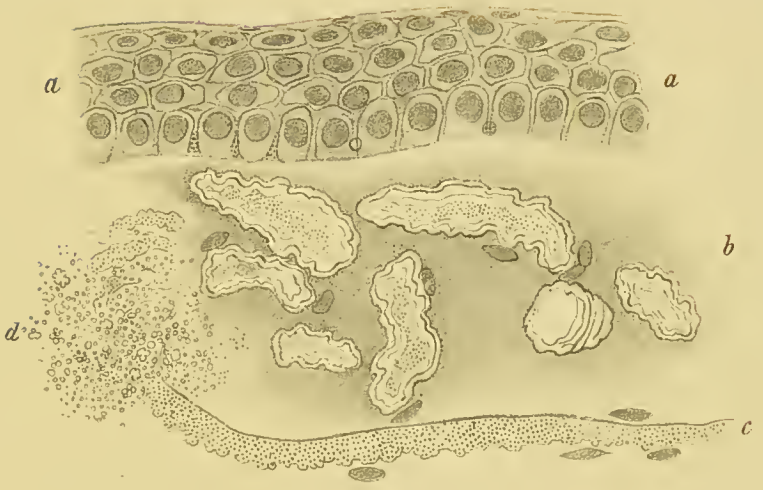

Fig. 5

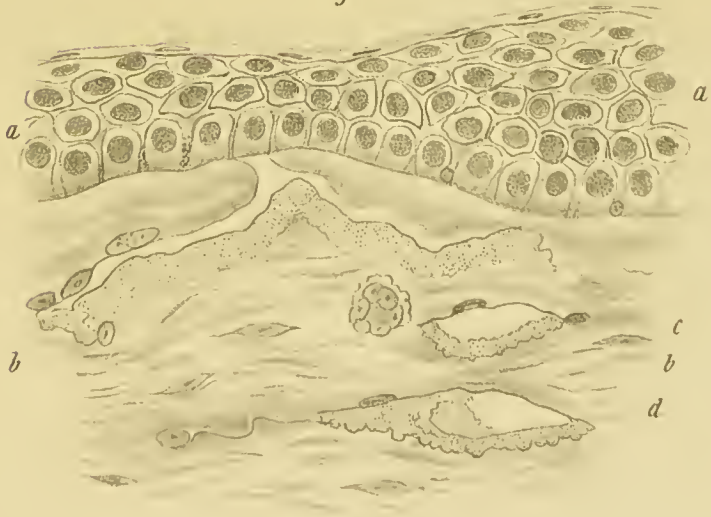

C Niclas del

Lith. Anst v Th Bannwarth, Wien

Fig. 6

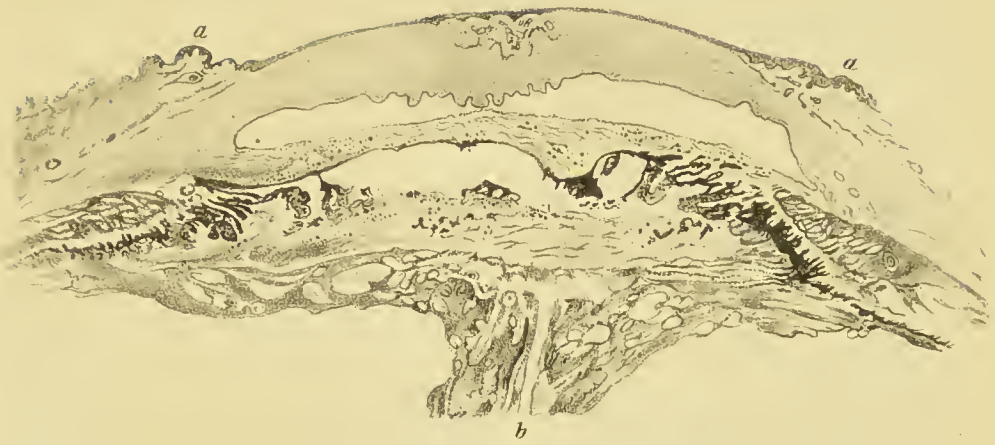

Fig. 7

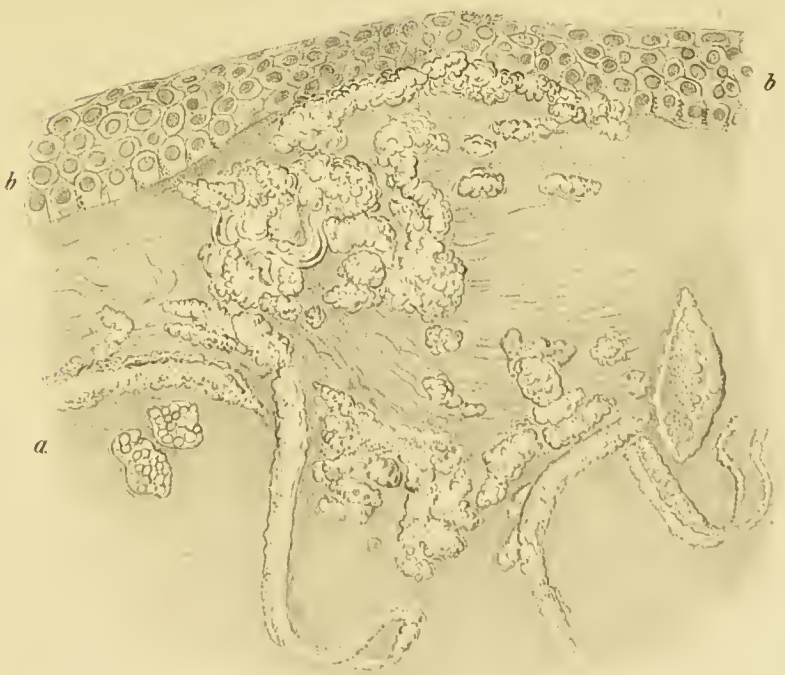

Mielich del.

Lith. Anst v. Th. Bannwarth, Wien